

Vitamina C

F. Valdés

Unidad de Dermatología. Hospital da Costa. Burela. Lugo. España.

Resumen.—La vitamina C o ácido ascórbico es una vitamina hidrosoluble derivada del metabolismo de la glucosa. Actúa como agente reductor y es necesaria para la síntesis de las fibras de colágeno a través del proceso de hidroxilación de la prolina y de la lisina. También protege al organismo del daño causado por los radicales libres. Los humanos no podemos sintetizar ácido ascórbico al carecer de una enzima denominada gulonolactona oxidasa. Las concentraciones en plasma y leucocitos reflejan los niveles de la dieta y los depósitos corporales respectivamente de dicha vitamina. Entre los alimentos con niveles altos de vitamina C figuran tomates, patatas y cítricos como las limas, naranjas y limones. La recomendación actual de ingesta diaria de vitamina C es de 90 mg/día para hombres y de 75 mg/día para mujeres. Los pacientes con enfermedades crónicas como el cáncer o la diabetes o los fumadores necesitan dosis mayores en su dieta habitual. El déficit de ácido ascórbico da lugar a la aparición del escorbuto. Esta enfermedad se ve raramente en países desarrollados. Los síntomas se desarrollan con niveles plasmáticos inferiores a 0,15 mg/dl. El escorbuto se caracteriza por la presencia de debilidad, dolor articular o lesiones cutáneas en forma de petequias, sangrado de encías, facilidad para desarrollar hematomas o retraso en la curación de las heridas. Las manifestaciones cutáneas más características son las pápulas purpúricas hiperqueratósicas perifoliculares y la presencia de pelos ensortijados.

Palabras clave: ácido ascórbico, escorbuto, antioxidantes, deficiencia de ácido ascórbico.

VITAMIN C

Abstract.—Vitamin C or ascorbic acid is a hydrosoluble vitamin derived from glucose metabolism. It acts as a reductor agent required for synthesis of collagen fibers through hydroxylation of proline and lysine. It also protects the body against damage caused by the free radicals. Humans cannot synthesize ascorbic acid as they lack an enzyme called gulonolactone oxidase. Concentrations in plasma and leukocytes reflect the levels of the diet and body deposits respectively of this vitamin. Among foods with high vitamin C levels are tomatoes, potatoes, and citric fruits such as limes, oranges and lemons. The current recommendation of daily intake of vitamin C is 90 mg/d for men and 75 mg/d for women. Patients with chronic diseases such as cancer or diabetes or those who smoke need higher doses in their usual diet. Ascorbic acid deficiency gives rise to the appearance of scurvy. This disease is rarely seen in developed countries. The symptoms develop with plasma levels below 0.15 mg/dL. Scurvy is characterized by the presence of weakness, joint pain or skin lesions in form of petechias, gum bleeding, ease of developing bruises or delay in wound healing. The most characteristic skin manifestations are purpuric perifollicular hyperkeratotic papules and the presence of kinky hair.

Key words: ascorbic acid, scurvy, antioxidants, ascorbic acid deficiency.

INTRODUCCIÓN

La vitamina C es una conocida vitamina hidrosoluble a la que se han atribuido múltiples efectos y aplicaciones, tanto a través de su uso tópico como sistémico. Este trabajo de revisión trata de sintetizar de forma global y práctica, a través de 4 apartados, los datos actuales que existen en la literatura sobre el ácido ascórbico. Previamente se realiza un repaso de la vitamina C desde el punto de vista farmacológico, lo cual nos ayudará a comprender muchas de sus aplicaciones. Muchos de los usos de la vitamina C están curiosamente discutidos por la comunidad científica. Se tratará cada uno de estos aspectos por separado en el apartado de «Usos clínicos». También se revisa el dé-

ficit de ácido ascórbico, el escorbuto, con especial mención a los datos dermatológicos. Para terminar, se hace una breve reseña de los acontecimientos históricos más relevantes que han permitido alcanzar el descubrimiento de la vitamina C a través del estudio del escorbuto.

FARMACOLOGÍA

Propiedades físico-químicas

El ácido ascórbico es una lactona de un azúcar-ácido derivado del ácido gulónico que se sintetiza a partir de la glucosa (fig. 1)^{1,2}. Desde el punto de vista bioquímico, la vitamina C o ácido L-ascórbico es un polvo cristalino, blanco e inodoro, muy soluble en agua y relativamente insoluble en disolventes orgánicos. En estado seco y protegido de la luz es estable durante períodos de tiempo muy prolongados³. La mayor parte de los mamíferos y de las plantas sintetizan vitamina C de forma endógena a partir de la glucosa

Correspondencia:
Fernando Valdés. Unidad de Dermatología. Hospital da Costa.
Rafael Vior, s/n. 27880 Burela. Lugo.
fernando.valdes.tascon@sergas.es

Recibido el 23 de enero de 2006.

Aceptado el 13 de septiembre de 2006.

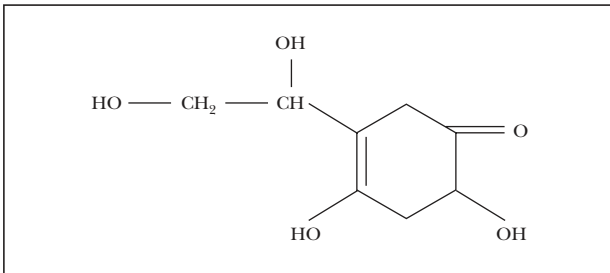


Fig. 1.—Estructura química de la vitamina C.

y de la galactosa⁴. Sin embargo, los seres humanos carecen de esta capacidad⁵. No disponemos, al igual que sucede con algunos animales como los primates, la cobaya, los murciélagos frugívoros de la India, el caballo, determinadas especies de peces, algunos insectos y otros invertebrados, de una enzima denominada gulonolactona oxidada implicada en la síntesis del ácido ascórbico^{1,4,6}.

Fuentes de vitamina C y dosis recomendadas

La vitamina C se encuentra en los cítricos, brócoli, coliflor, espinacas, patatas, kiwis, fresas y tomates^{4,7}. Podemos encontrar las siguientes cantidades de vitamina C por cada 100 g de los siguientes alimentos: naranjas 50 mg, kiwis 500 mg, limones 80 mg y pimientos rojos 200 mg. Los productos lácteos, la panadería y los frutos secos apenas aportan vitamina C⁸. Los medicamentos que contienen ácido ascórbico son químicamente idénticos a la forma natural y no tienen ninguna diferencia en cuanto a actividad o biodisponibilidad⁴.

Las dosis diarias recomendadas de ácido ascórbico son de 75 mg/día (mujeres) y 90 mg/día (varones)^{9,10}. Disponemos entre 1,2-2 g (20 mg/kg peso) de ácido ascórbico en todo el organismo⁹ y su vida media oscila entre los 10 y 20 días^{4,11}. En un estudio sobre 15.800 personas en EE.UU. los valores de ácido ascórbico en plasma en varones oscilaban en rangos entre 36,3-46,0 mg/dl y entre 42,6-55,1 mg/dl en mujeres¹². En otro trabajo realizado sobre 2.500 personas en Cataluña sobre las fuentes alimentarias de vitamina C, se evidenció que la ingesta de ácido ascórbico superaba los 60 mg/día, tanto en hombres como en mujeres para todas las categorías de edad. Sólo la categoría de 18 a 34 años en el género femenino estaba por debajo de los 100 mg/día (rango inferior a la dosis recomendada para el subgrupo específico de fumadores habituales). Las frutas, verduras y legumbres constituían el 86 % del total del aporte. Las bebidas, salsas, lácteos y huevos proporcionaban un 12,5 % del ácido ascórbico. Los frutos secos y las grasas no contribuyeron a dicho aporte. La ingesta de vitamina C se obtuvo en un 75,2 % de frutas frescas y verduras, el tomate y la coliflor. Los cítricos aportaron el 44 % y el grupo de las verduras, tomates y coliflor el 32,8 %¹³.

Una dieta normal aporta las cantidades necesarias para cubrir nuestras necesidades diarias¹⁴. El consumo de 5 raciones de frutas y verduras al día aporta una cantidad superior a 60 mg/día⁷. El estatus socioeconómico se correlaciona con los niveles plasmáticos de vitamina C. De esta manera, los individuos que pertenecen a clases sociales manuales, con bajos niveles educativos o los que viven en zonas deprimidas, presentan niveles más bajos de ácido ascórbico¹⁵.

Farmacocinética

La absorción varía en función de la dosis. En el intestino delgado se absorbe, por un mecanismo de transporte Na⁺ dependiente², entre el 80-90 % cuando tomamos cantidades de hasta 100 mg/día, mientras que esta cifra disminuye rápidamente cuando tomamos dosis de 500 mg/día^{4,10}. Con dosis mayores de 1 g absorbemos la mitad o quizá menos⁷. La biodisponibilidad oral para 30 mg es del 87 %, 80 % para 100 mg, 72 % para 200 mg y 63 % para 500 mg¹⁶. No se une a proteínas plasmáticas y su exceso se regula mediante excreción renal cuando tomamos dosis de más de 100 mg/día, lo que corresponde a una concentración plasmática de 60 mg/dl, momento en el cual el plasma y los leucocitos están totalmente saturados¹⁰. Dosis superiores a 500 mg/día contribuyen en escasa medida a aumentar los niveles plasmáticos o tisulares de vitamina C¹⁰. La capacidad de absorción total es de 1.200 mg en 24 horas, lo que se consigue con dosis de 3 g². Se distribuye por todo el organismo, aunque se encuentran niveles elevados en el cerebro, corteza suprarrenal, hígado, bazo, páncreas, riñones y leucocitos por razones que hoy en día desconocemos¹⁰.

Sufre metabolismo hepático en forma de metabolitos inactivos como derivados sulfatados o combinados con oxalato. Con niveles plasmáticos normales de 0,8-0,9 mg/dl, la vitamina C filtrada por el riñón es reabsorbida en el túbulo; por encima de estos valores, se elimina como tal o en forma de sus metabolitos, siendo mayor la parte excretada cuanto mayor sea la dosis ingerida. El exceso de ácido ascórbico se elimina por la orina en forma de ácido oxálico, ácido ascórbico inalterado y una pequeña cantidad en forma de ácido deshidroascórbico. También se elimina por las heces una fracción de dosis no absorbida².

Farmacodinámica

Las concentraciones de vitamina C están disminuidas en determinados estados como la diabetes, la pancreatitis aguda, el infarto de miocardio, la fiebre, las infecciones virales, la actividad física extenuante, el tabaquismo o el estrés^{4,7,10,12,17}. Al cabo de 4 semanas de dejar de fumar las concentraciones plasmáticas de vitamina C aumentan en un 13,5 %¹⁸. Desde hace más de 50 años se viene hablando de los radicales libres (RL) como causa del fotoenvejecimiento y de la importancia

de la vitamina C en este proceso. También se han encontrado niveles plasmáticos bajos de ácido ascórbico en pacientes con enfermedad de Alzheimer, pese a llevar una dieta adecuada, lo que hace sospechar el papel de los RL en la fisiopatología de esta enfermedad¹⁹. El cuerpo humano genera RL como consecuencia de procesos endógenos como la respiración celular, la fagocitosis, la apoptosis, la coagulación o el metabolismo del O₂ o exógenos como el ejercicio, la dieta, la radiación UV, la polución o el consumo de cigarrillos²⁰. Los RL contienen uno o más electrones no apareados que son los causantes de los daños causados a las proteínas, ADN o membranas plasmáticas²¹. Son metabolitos intermedios de vida muy corta (milésimas de segundo) que se caracterizan por su alta reactividad y gran inestabilidad. La presencia de un número impar de electrones en la órbita externa de sus átomos les hace unirse a electrones de átomos vecinos con la producción de reacciones en cadena. Se producen en aquellas zonas celulares donde el oxígeno tiene una mayor actividad como el retículo endoplasmático, las mitocondrias o los peroxisomas citoplasmáticos. Ejemplos de RL son los grupos hidroxilo (OH), el anión superóxido (O₂⁻) o el peróxido de hidrógeno (H₂O₂), todos ellos enmarcados en las denominadas especies reactivas de oxígeno (ERO)²². Como sustrato oxidable se pueden considerar casi todas las moléculas orgánicas e inorgánicas que se encuentran en las células vivas, como proteínas, lípidos, hidratos de carbono y ADN²³. Nuestro organismo ha dado lugar a mecanismos defensivos que tratan de contrarrestar los efectos deletéreos de estas partículas con sistemas enzimáticos como las catalasas, superóxido dismutasas o glutatión reductasas, que podemos encontrar en los queratinocitos de la epidermis. El daño causado por los RL puede ser compensado mediante tres mecanismos: reducción de la ingesta energética (con lo que disminuiría el número de reacciones que los producen), disminuyendo aquellos componentes de la dieta que se caracterizan por su capacidad de generar RL como los ácidos grasos poliinsaturados, y por último, suplementando la dieta con inhibidores de las reacciones que dan lugar a los RL²⁴. El efecto nocivo de los RL se puede objetivar a diferentes niveles. En los lípidos dan lugar a la denominada peroxidación lipídica alterando la permeabilidad de la membrana celular con la aparición de edema y muerte celular. En las proteínas se produce oxidación de aminoácidos como la fenilalanina, tirosina, histidina y metionina y en el ADN las modificaciones oxidativas traen como consecuencia daños en la expresión de genes, deleciones, fragmentaciones o reordenamientos cromosómicos²³. Es aquí donde el ácido ascórbico podría tener un papel fundamental como mecanismo defensivo frente al ataque oxidativo. Más específicamente, los mecanismos bioquímicos que participan en el proceso antioxidante de la vitamina C en enfermedades como el cáncer están relacionados con la incorporación del ácido ascórbico en el sistema inhibidor de la

TABLA 1. FUNCIONES DE LA VITAMINA C

Hidroxilación de lisina y prolina
Prevención de la oxidación de las LDL
Síntesis de catecolaminas
Participación en el metabolismo del hierro
Conversión de ácido fólico en folínico
Participación en el metabolismo de la tirosina y en la neoglucogénesis
Protección de los PMN

LDL: lipoproteínas de baja densidad; PMN: polimorfonucleares.

hialuronidasa, evitando la diseminación metastásica de los tumores al mantener intacto el tejido peritumoral, potenciando el sistema inmune con el aumento en la producción de linfocitos, en la prevención de la formación de nitrosaminas en el tracto gastrointestinal y en la inhibición del potencial de carcinógenos químicos aumentando la actividad detoxificante del sistema del citocromo P-450²⁵⁻²⁷. Es un potente reductor, perdiendo con facilidad átomos de hidrógeno transformándose en ácido deshidroascórbico, que también posee actividad de vitamina C¹. Al ser hidrosoluble se comporta como el mayor captador de elementos oxidantes en la fase acuosa del organismo, antes de que se produzca el ataque sobre otros elementos como los lípidos de las membranas celulares. Los queratinocitos tienen la capacidad de acumular altos niveles de vitamina C previniendo los efectos de la radiación UVB, como el aumento de los niveles de peróxido o la inducción de la muerte celular. A nivel molecular la vitamina C actúa como basurero de las ERO generadas, modula la expresión de genes previniendo el daño producido por las ERO, regula la diferenciación queratinocitaria manteniendo un estado equilibrado en las reacciones de oxidación-reducción y facilita la interrupción del ciclo celular y de la apoptosis en respuesta al daño causado en el ADN²⁸.

Entre otras de sus múltiples funciones (tabla 1) figuran la síntesis de péptidos y la hidroxilación de prolina y lisina, de ahí su importancia en la génesis de las fibras de colágeno⁴. El derivado de la prolina 4(R)-L-hidroxi prolina (4-Hyp) desempeña un papel fundamental en el plegamiento y mantenimiento de la estructura del colágeno y, por lo tanto, en la estabilidad de la matriz extracelular. Las fibras de colágeno se forman a partir de un tripéptido repetido Gly-X-Y donde X e Y son generalmente Pro o 4-Hyp. Un péptido formado por 10 repeticiones de Gly-Pro-Pro, al plegarse, da lugar a una hélice de colágeno, pero esta estructura se desvanece a los 41° C. Si cambiamos las 10 repeticiones por Gly-Pro-4-Hyp la temperatura de fusión aumenta hasta los 69° C³. Por su parte, la hidroxilación de la lisina a carnitina es necesaria para la glucosidación y la formación de puentes cruzados en las fibras de colágeno².

Es un potente antioxidante previniendo la oxidación de las lipoproteínas de baja densidad (LDL)^{10,29}. Participa en la síntesis de catecolaminas (convirtiendo la dopamina en noradrenalina) y carnitina (que interviene en el transporte de ácidos grasos hacia el interior de la mitocondria, fundamentales para la producción de energía)^{4,7}. También ejerce un importante papel en la absorción intestinal del hierro, por su acción reductora y quelante, facilitando su movilización y su absorción intestinal^{2,4,7}. Otras funciones son la conversión de ácido fólico en folínico, la participación en el metabolismo de la tirosina, la regulación junto al cortisol del proceso de neoglucogénesis³⁰ y la conversión del colesterol en ácidos biliares⁴. Por último, destacar su protagonismo en el proceso de fagocitosis, protegiendo a los leucocitos polimorfonucleares (PMN) de los productos generados durante la misma³¹.

USOS CLÍNICOS

Los estudios publicados en relación con su poder protector frente a dos grandes patologías que constituyen la principal causa de muerte hoy en día, como son el cáncer y las enfermedades vasculares, añadido al hecho de que su ingesta no ocasiona riesgos importantes para la salud y todo ello favorecido por poderosos intereses económicos de las compañías farmacológicas, ha propiciado un uso desmesurado de medicamentos con capacidad antioxidante entre los que se encuentra el ácido ascórbico³². Las concentraciones plasmáticas de ácido ascórbico en un estudio de cerca de 20.000 pacientes fueron inversamente proporcionales a la mortalidad. Un aumento en los niveles plasmáticos de vitamina C de 20 mg/dl se asoció con un 20 % de disminución de mortalidad independientemente de su causa³³. Sin embargo, los estudios más serios y rigurosos han puesto en duda muchos de estos resultados.

Enfermedades vasculares

La aterosclerosis es una enfermedad crónica de las arterias de mediano y gran calibre, caracterizada por un endurecimiento y pérdida de elasticidad de la pared vascular junto a un estrechamiento de la luz. Esto hace que sea responsable de patologías como la angina de pecho, el infarto de miocardio, la enfermedad cerebrovascular y la arteriopatía periférica³⁴. La vitamina C actuaría a diferentes niveles impidiendo la oxidación de LDL, evitando así la progresión de enfermedades como la aterosclerosis, contrarrestando la oxidación de mecanismos de vasodilatación como el óxido nítrico de las células endoteliales y reduciendo la actividad plaquetaria para así evitar la formación de trombos³².

Algunos autores, en función de determinados estudios epidemiológicos de reducción del riesgo en suje-

tos sanos de cáncer y enfermedades cardíacas o cerebrales, sugieren que la dosis recomendada diaria de vitamina C debería establecerse en 100-120 mg/día^{4,35}. Hay trabajos que avalan su capacidad de protección frente a la aterogénesis⁴. Dosis insuficientes de vitamina C pueden dar lugar a cambios en el metabolismo del colágeno, produciéndose cambios cruciales en las características de la placa aterosclerótica que favorecen su ruptura³⁶. La combinación de suplementos de vitaminas C y E, tomados con la comida, reducen la progresión de la aterosclerosis carotídea en pacientes hipercolesterolémicos y la aterosclerosis coronaria en pacientes trasplantados³⁷. Dosis de 1-3 g/día mejoran la reactividad vascular, lo cual puede ser importante en enfermedades cardiovasculares y cerebrovasculares³⁵.

Sin embargo, en una amplia revisión de 1.127 artículos publicados sobre el tema se llega a la conclusión de que la ingesta de vitamina C presenta un beneficio desde el punto de vista cardiovascular tan sólo en la subpoblación de varones fumadores³⁸. Resultados similares aporta otro trabajo de revisión que incluye artículos publicados entre 1989 y 2001. Según este estudio los antioxidantes no aportan beneficio alguno en la prevención primaria y secundaria de la enfermedad cardiovascular³⁹.

¿Cuál es el porqué de esta disparidad de resultados? Existen varios factores que pueden explicar esta variabilidad. Por una parte se ha demostrado que las poblaciones con una alta incidencia de enfermedad cardiovascular presentan niveles plasmáticos bajos de antioxidantes, pero esto no quiere decir que ésa sea la causa de la enfermedad cardiovascular, simplemente sería un marcador de hábitos de vida poco sanos³⁹. Aunque es indudable que los estudios epidemiológicos revelan que aquellas personas que llevan una dieta sana, con ingesta de abundantes vegetales, frutas y cereales tienen menor riesgo de sufrir enfermedades crónicas, entre las que se incluyen las enfermedades cardiovasculares y el cáncer, no es menos obvio que existen en esos alimentos otros múltiples nutrientes, aparte de los antioxidantes, con posibles propiedades preventivas que hoy desconocemos⁴⁰. En un amplio trabajo de revisión de la literatura de trabajos publicados en inglés entre 1966 y 1996 se determinó como de evidencia inconsistente los suplementos diarios de ácido ascórbico. En opinión de estos autores, todas las conclusiones que hemos leído en muchos tratados y artículos de medicina están basadas en estudios defectuosos o deficientes⁴¹.

Cáncer

En teoría, la vitamina C actuaría neutralizando productos químicos mutagénicos tanto endógenos como exógenos, evitando así el desarrollo de neoplasias. En algunos subgrupos su uso se ha demostrado beneficioso, como en los pacientes con cáncer de vejiga cuando se da asociada a bacilo de Calmette-Guérin (BCG)⁴².

Sin embargo, en otros estudios no existen datos concluyentes en cuanto a su papel preventivo o terapéutico frente al cáncer³². En un estudio prospectivo con 90.000 mujeres se demostró que la vitamina C a altas dosis no protege del desarrollo de cáncer de mama⁴³.

Cataratas

Su papel antioxidante puede prevenir la formación de cataratas³⁵. Con la edad, los niveles de vitamina C en el cristalino van disminuyendo. El ácido ascórbico actuaría como contramedida antioxidante frente a los efectos del metabolismo de la glucosa implicada en la formación de las cataratas. Pero, una vez más, surgen estudios contradictorios que ponen en duda su efectividad, arrojando serias dudas sobre la utilidad de suplementos vitamínicos para su prevención⁴⁴.

Se ha demostrado *in vitro* que los suplementos con ácido ascórbico en cultivos de células retinianas disminuyen su proliferación, lo cual podría tener aplicaciones en la prevención de enfermedades como la vitreorretinopatía proliferativa⁴⁵.

Hipertensión

La vitamina C actuaría contra el estrés oxidativo involucrado en los mecanismos etiológicos de la hipertensión primaria⁴⁶. Dosis de 500 mg de ácido ascórbico son útiles para el control de la hipertensión tanto en humanos⁴⁷ como en animales de experimentación⁴⁸.

Pancreatitis aguda

Aunque en esta enfermedad se genera un estado de estrés oxidativo que altera los niveles de vitamina C, no se ha demostrado la utilidad del ácido ascórbico en el manejo de este proceso⁴⁹.

Resfriado común

Tampoco parece ser efectivo su uso en el resfriado común^{50,51}. No parece tener efecto profiláctico, aunque algunos estudios señalan que puede reducir de forma modesta la severidad y la duración de los síntomas, ya que propicia un fortalecimiento del sistema inmune aumentando la proliferación de linfocitos T e impidiendo su apoptosis durante las infecciones⁹.

Uso dermatológico

Su uso tópico se ha recogido en trabajos sobre tratamientos posquirúrgicos, fotoprotección frente a UVA y UVB o tratamiento de hiperpigmentaciones^{21,52} (tabla 2). La vitamina C tópica es estable en solución acuosa. Para conseguir su máxima efectividad es fundamental su correcta formulación a altas concentraciones (con el 20 % se consigue la máxima absorción

cutánea en animales de experimentación) y con un pH bajo (menor de 3,5 para ser efectivo)⁵³.

Clínicamente, el fotoenvejecimiento se traduce en la aparición de arrugas, trastornos en la pigmentación y pérdida del tono de la piel. La producción de metaloproteinasas tras múltiples exposiciones a radiación UV constituye una de las causas del daño dérmico hidrolizando las fibras de colágeno⁵⁴. La vitamina C tópica al 5 % aumenta a nivel dérmico los niveles de colágeno I y III. La disminución de los niveles de colágeno dérmico con la edad, por lo tanto, es una de las posibles indicaciones del tratamiento tópico⁵⁵. Cuando somos jóvenes presentamos más cantidad de ácido ascórbico en determinadas localizaciones, como el área facial, pero progresivamente su concentración dérmica va disminuyendo con la edad⁵⁶. Esto podría explicar en parte los beneficios que se derivan de la aplicación tópica de vitamina C. Su uso tópico a una concentración del 5 % durante 6 meses mejora significativamente la apariencia clínica de la piel fotoenvejecida con la desaparición de pequeñas arrugas⁵⁷. También ha resultado efectiva la administración de vitamina C tópica al 10 % asociada a un análogo lipídico del ácido ascórbico durante 12 semanas en la mejora del aspecto de las arrugas faciales. A su vez, este efecto clínico se podía correlacionar con un incremento a nivel dérmico en las cantidades de colágeno⁵⁸.

Su poder antiinflamatorio y de inactivar los radicales de oxígeno permite que una alta concentración cutánea aumente su capacidad protectora y, como resulta, una fotoprotección más eficaz⁵³. También potencia la acción fotoprotectora en combinación con melatonina y vitamina E^{59,60}. Ha podido demostrarse que los niveles de vitamina C se depleccionan de forma muy llamativa tras la irradiación ultravioleta, favoreciendo su administración tópica la protección frente a UVA y UVB^{61,62}. Por otra parte, la combinación de vitamina C y vitamina E añadida a un fotoprotector con oxibenzona potencia la protección frente al daño fototóxico, lo cual tiene gran importancia en el proceso de fotoprotección⁶¹.

Se ha constatado que es útil en la prevención de dermatitis de contacto alérgica por cromo, gracias a su capacidad para reducir dicho elemento⁶³. En animales de experimentación se ha demostrado que el ácido ascórbico tópico al 4 % produce menos sensibilizaciones frente a determinados antígenos que se forman por la presencia de RL en la piel. También se ha de-

TABLA 2. USOS DERMATOLÓGICOS DE LA VITAMINA C

Fotocronoenvjecimiento
Fotoprotección
Prevención dermatitis de contacto
Cicatrización de heridas
Hiperpigmentaciones

mostrado que una vez sensibilizados, en las pruebas de provocación, la intensidad de las respuestas es mucho menor si previamente se ha aplicado vitamina C tópica⁶⁴. Sin embargo, parece que la dermatitis alérgica de contacto frente al níquel y cobalto no parece relacionada con la producción de RL, por lo que la vitamina C no tendría utilidad en estos pacientes⁶⁵.

Los suplementos con vitamina C en cultivos celulares de fibroblastos y queratinocitos humanos favorece la formación *in vitro* de la barrera epidérmica, junto con un menor tiempo en el cierre de las heridas. En los cultivos donde no se suplementa con vitamina C se objetiva un comportamiento similar al que sucede en el escorbuto, con uniones epiteliales defectuosas, reducción del tejido conectivo y presencia de barreras epidérmicas deficientes⁶⁶.

Se ha defendido su uso frente a desórdenes pigmentarios, como sucede en el melasma, en función de la capacidad de la vitamina C de inhibir la actividad de la tirosinasa, reduciendo el número de melanocitos DOPA positivos, dando lugar a una disminución en la producción de melanina⁶⁷. Estudios en pacientes con melasma de tipo epidérmico y mixto, que fueron tratados con crema al 5 % de ácido ascórbico frente a hidroquinona al 4 % durante 4 meses, revelaron mejoría subjetiva del 62,5 % y 93 % respectivamente, aunque sin diferencias estadísticamente significativas cuando se utilizaron medios colorimétricos para su evaluación. La vitamina C fue mucho mejor tolerada que la hidroquinona, y sus efectos comenzaron a ser evidentes al tercer mes de tratamiento. Los autores se preguntan las posibilidades que podría tener su formulación al 10 %, dado los buenos resultados que obtuvieron en su estudio⁶⁸. En animales de experimentación con quemaduras cutáneas de gran extensión y profundidad se ha visto que la administración de vitamina C disminuye la permeabilidad capilar, favoreciendo la recuperación, al ser menor la cantidad de fluidos parenterales administrados, evitando así un posible daño cardíaco⁶⁹. Se ha usado de forma intravenosa sin éxito para prevenir la reducción de la necrosis en colgajos en ratas⁷⁰, si bien en otros trabajos sí parece ser eficaz⁷¹.

Se han encontrado niveles disminuidos de vitamina C en pacientes con psoriasis⁷², aunque no se han encontrado trabajos publicados en la literatura consultada del uso del ácido ascórbico en este proceso; quizás en el futuro podría tener cabida en el arsenal terapéutico de dicha enfermedad.

Se puede usar a una concentración del 5 % en forma de crema o solución en tratamientos de día en pacientes que apliquen retinoides tópicos, o para favorecer la cicatrización en tratamientos con láser o radioterapia^{11,52}.

Otros

No parece tener efecto en la enfermedad de Crohn⁷³, infecciones de vías urinarias⁷⁴, esclerosis múl-

tiple⁷⁵, enfermedad de Parkinson⁷⁶ o en la erradicación del *Helicobacter pylori* en la colonización gástrica⁷⁷. Sí parece ser eficaz en el tratamiento de la fibromialgia⁷⁸ y en la distrofia simpática refleja⁷⁹.

ESCORBUTO

Su nombre proviene del termino vikingo *skyrbjugr*, por la creencia que existía entre los marineros de que al tomar leche rancia (*skyr*), se producía una hinchazón de las encías (*bjugr*). Aunque afortunadamente la incidencia del escorbuto ha disminuido drásticamente, todavía hoy en día podemos encontrar casos aislados en nuestra sociedad⁸⁰.

Se observa principalmente en 4 grupos de riesgo: ancianos, indigentes, alcohólicos y desnutridos^{81,82}. Afecta a niños con edades comprendidas entre los 6-12 meses de vida que son alimentados con biberones o leches procesadas de baja calidad. El calor frecuentemente destruye la vitamina C debido a su gran labilidad al procesar la leche, por lo que es fundamental enriquecerla a posteriori^{81,83}. La cocción de los alimentos destruye un 35 % de la vitamina C⁸. Incluso las ampollas comercializadas con ácido ascórbico pueden perder durante los procesos de pasteurización y esterilización hasta un 3,5 % de su contenido en vitamina C⁸⁴.

Entre las causas y trastornos asociados con el escorbuto en adultos figuran la enfermedad de Crohn⁸⁵, la enfermedad de Whipple^{86,87}, el cáncer de colon⁸⁸, la mielofibrosis⁸⁸, la enfermedad celíaca⁸⁹, enfermedades mentales^{87,90,91}, las dietas^{92,93} o el alcoholismo^{5,94}. En niños se produce por dietas inadecuadas por enfermedades neuropsiquiátricas^{5,95}, negligencia o error paterno^{6,80,96}, dietas autoimpuestas⁹⁷ o malabsorción glucosa-galactosa⁹⁸. También son destacables las crisis humanitarias y los conflictos armados como causas de escorbuto^{99,100}.

La clínica aparece entre 2-4 meses de ingesta inadecuada¹⁰¹. La alteración del colágeno pericapilar, junto a alteraciones en la síntesis de la lámina basal vascular, dan lugar a la fragilidad capilar que caracteriza este cuadro^{5,97}. La fatiga constituye uno de los síntomas iniciales¹⁰² junto a manifestaciones cutáneas en forma de petequias, equimosis, hematomas y hemorragias en astilla subungueales⁹⁴. El cuadro clínico cutáneo característico de esta entidad cursa en forma de pápulas foliculares hiperqueratósicas junto a trastornos en la morfología del pelo, que adquiere una disposición denominada en «sacacorchos» o en «tirabuzón» debido al aspecto ensortijado o retorcido que presenta (fig. 2).

En los dientes podemos observar enfermedad gingival con edema, hemorragias, infecciones secundarias o pérdida de piezas secundarias al trastorno en la producción de dentina^{80,81}. También se producen alteraciones en los procesos de cicatrización de heridas, o apertura de las recientemente cicatrizadas a consecuencia de los defectos en la síntesis del coláge-

no⁵. Pueden sumarse a todo lo anterior síntomas neuropsiquiátricos con labilidad emocional, histeria, hipochondriasis o depresión¹⁷. Otras manifestaciones son la hipotensión⁹⁷ o los síntomas musculoesqueléticos.

A diferencia de los adultos, las manifestaciones óseas son muy frecuentes en niños⁸¹. Los síntomas que aparecen con más frecuencia son la cojera o dificultad para caminar, seguido de dolor de las extremidades a la movilización o a la palpación. Presentan una pseudoparálisis adoptando la postura denominada «patas de rana», con abducción y rotación externa de la articulación de la cadera junto con flexión de las rodillas. Los trastornos en la formación de la matriz ósea y del cartílago de reabsorción aumentan el riesgo de fracturas en torno a los núcleos de crecimiento y la aparición de hemorragias subperiósticas⁸¹, que se localizan de forma electiva en el fémur y la tibia. El esternón puede subluxarse dejando ver a nivel cutáneo el relieve de las uniones condrocostales, lo que constituye el denominado «rosario escorbútico». Como signos radiológicos de escorbuto encontramos alteraciones diafisarias en forma de osteoporosis, adelgazamiento de la cortical, despegamiento perióstico, hematomas subperiósticos tardíos y microfracturas; trastornos epifisarios con núcleos en «burbuja de jabón» y desprendimientos tardíos y desórdenes metafisarios con la presencia de una banda densa denominada «línea blanca de Fraenkel», producida por la desmineralización ósea⁸⁰.

De forma excepcional el escorbuto puede cursar con fiebre¹⁰³ o hipertensión⁸¹. Si no se corrigen las causas, los síntomas pueden ir progresando con edemas en extremidades inferiores, hemartros, síndrome seco o neuropatía femoral¹⁷. En casos avanzados puede haber afectación de músculo cardíaco, hemopericardio, trastornos medulares óseos, hemorragias peritoneales, retrobulbares, subaracnoideas e intracerebrales, insuficiencia adrenal o bacteriemia que llevan a la muerte del paciente^{7,82,104}.

El diagnóstico diferencial, desde el punto de vista clínico, debe establecerse con la vasculitis leucocitoclástica, liquen plano, leucemia linfoblástica aguda, artritis séptica, osteomielitis, poliomiélitis, fiebre reumática, coagulopatías, embolismos por colesterol, amiloidosis o sífilis^{81,105-107}. En caso de presentación durante la infancia debemos de diferenciarlo de otros cuadros como la histiocitosis de células de Langerhans, síndrome del niño maltratado, miopatías inflamatorias o coagulopatías^{80,96,108}.

La anemia está presente en el 80 % de los casos. Suele ser de carácter multifactorial por hemólisis, disminución de la hematopoyesis⁵, sangrado, déficit de ácido fólico¹⁷ o trastornos en la absorción del hierro⁸¹. La bilirrubina también se puede encontrar elevada a consecuencia de la hemólisis⁵.

La vitamina C se determina en el plasma o en los leucocitos. Los niveles séricos son específicos, pero no sensibles⁸⁰. Varían con facilidad en función de la in-

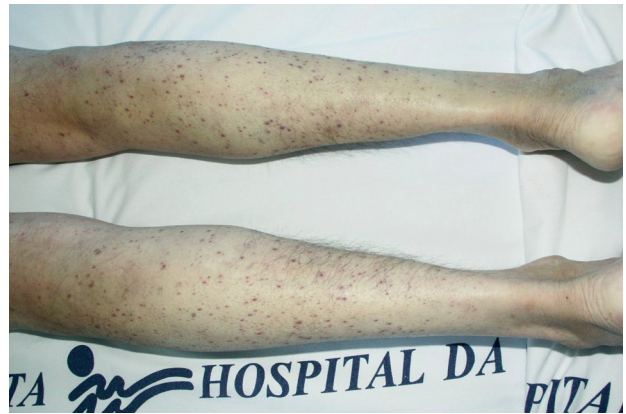

Fig. 2.—Pápulas violáceas puntiformes en extremidades inferiores.

gesta diaria, por lo que la determinación leucocitaria parece reflejar con mayor fidelidad los depósitos corporales de vitamina C. Sin embargo, esta prueba no está disponible en muchos centros⁸⁸. La determinación plasmática precisa de 1 ml de plasma EDTA con 1 ml de solución de homocisteína en ácido tricloroacético. Niveles séricos mayores de 0,6 mg/dl descartan el escorbuto; mayores de 0,2 mg/dl se consideran nutricionalmente aceptables; entre 0,10-0,19 mg/dl niveles bajos y menores de 0,10 mg/dl niveles deficientes. Los síntomas comienzan cuando se alcanzan cifras por debajo de 0,15 mg/dl y las reservas corporales se aproximan a 300 mg^{6,105}. También es útil para confirmar el diagnóstico la prueba de saturación de ácido ascórbico, con la detección de dosis bajas urinarias de ácido ascórbico tras la administración parenteral previa de vitamina C⁸⁰. En esta prueba, en pacientes sanos se excreta más del 80 % de la dosis entre 3-5 horas después de su administración⁹⁶. Las pruebas de fragilidad vascular pueden ser también útiles, como la de Rumpel-Leede, que denota la presencia de equimosis bajo la zona de un manguito inflable tras 5 minutos de presión mantenida. Ésta puede ser positiva en otras patologías como sepsis o trombocitopenias⁸⁰.

En muchos de los casos descritos en la literatura no se determinó la concentración de vitamina C sérica, realizándose el diagnóstico en función de los datos clínicos, radiológicos y la remisión de los síntomas tras la administración de vitamina C empírica. Para algunos autores la administración de vitamina C con resolución de los síntomas constituye el indicador más fiable de la enfermedad^{80-82,91,93,102}.

En el estudio anatomopatológico de las lesiones cutáneas podemos ver la presencia de tapones de queratina en el ostium infundibular, ruptura de folículos pilosos y extravasación de eritrocitos en la dermis perifolicular sin datos de vasculitis⁹¹.

El tratamiento no está estandarizado. Como orientación podemos decir que las dosis terapéuticas en niños son de 100-300 mg/día y en adultos 500-1.000 mg/día durante un mes o hasta la recuperación de los sínto-

mas. Los niveles de ácido ascórbico se consiguen normalizar con gran rapidez permitiendo al paciente retomar, de nuevo, una dieta normal^{17,93}.

De esta forma, las manifestaciones clínicas se resuelven con rapidez en el plazo de dos semanas^{88,102}. Las hemorragias espontáneas cesan en 24 horas. También ceden con rapidez los dolores musculares y óseos; las encías cicatrizan en 2-3 días; los hematomas regresan en 10-12 días; la bilirrubina se normaliza en 3-5 días y la anemia se corrige en 2-4 semanas⁸⁹.

Cuando se administra en forma de medicamento, debe ingerirse preferiblemente por la mañana, y si fuera necesaria una segunda dosis, a primera hora de la tarde. Puede interferir con algeldrato, deferroxamina, etinilestradiol, propanolol o warfarina. Dosis de más de 2 g dan lugar a efectos adversos, como trastornos digestivos en forma de diarrea, náuseas, vómitos, hiperacidez gástrica, espasmos abdominales y flatulencia, trastornos neurológicos con cefalea e insomnio, cálculos renales de oxalato en pacientes con enfermedad renal previa, astenia y anemia hemolítica en pacientes con déficit de glucosa-6-fosfato deshidrogenasa. Dosis superiores a 1 g pueden dar lugar a falsos negativos en la determinación de sangre en heces (métodos que usen guayaco o bencidina)¹⁰⁹ e interferir en las determinaciones de glucosa⁷ y de ácido úrico en orina⁵¹.

HISTORIA DEL ESCORBUTO Y DE LA VITAMINA C

La historia del escorbuto corre pareja a la historia del descubrimiento de la vitamina C. Las primeras descripciones del escorbuto se recogen en el papiro de Ebers hace más de 3.500 años. También aparecen en escritos de Hipócrates en el siglo V a.C. En las cruzadas del siglo XIII el ejército de Luis IX fue destruido por los egipcios debido a los estragos que ocasionó el escorbuto en sus tropas³. Sin embargo, no adquirió la condición de «epidemia» hasta que comenzaron las grandes singladuras marinas de los descubridores y comerciantes de los siglos XV al XVIII^{5,110}. La larga duración de esos viajes impedía a la tripulación disponer de las cantidades adecuadas de frutas, vegetales o animales. La aparición del escorbuto en esas condiciones propició el fracaso de muchas de esas expediciones⁸³. Fue denominado «la peste de las naos» por los españoles, «peste del mar» por los ingleses o «mal de Holanda» por los portugueses. En 1497, durante la expedición de Vasco de Gama desde Portugal a la India a través del Cabo de Buena Esperanza, 100 de los 140 marineros que conformaban su tripulación fallecieron a causa del escorbuto⁹⁷. La enfermedad se desarrollaba cuando llevaban navegando más de 10 semanas. Vasco de Gama objetivó que en uno de los brotes la ingesta de naranjas corregía el problema. Sin embargo, sus observaciones cayeron en el olvido⁸³. Fernando de Magallanes, en 1520, durante su vuelta al

mundo, también sufrió el azote de esta enfermedad perdiendo al 80 % de su tripulación. En 1585, Sir Francis Drake perdió a 600 de sus 2.300 hombres. Un informe británico en 1600 indicaba que, en los 20 años anteriores, habían fallecido unos 10.000 marineros por este motivo. Se han hecho cálculos que elevan hasta un millón de marineros muertos a causa del escorbuto entre los siglos XVII y XIX¹¹¹.

El escorbuto fue considerado una enfermedad de carácter contagioso¹¹⁰ durante más de 250 años, entre cuyos remedios se encontraban la ingesta de luciérnagas, café concentrado, algunos tipos de helechos, carne salada, ácido fosfórico, aceite de vitriolo (los antiguos químicos y alquimistas denominaban vitriolos a los sulfatos cristalinos metálicos producidos a partir de la combinación de elementos metálicos, como el azufre, que una vez disueltos y vueltos a cristalizar daban lugar a la obtención de cristales de apariencia vítrea, de ahí su nombre), berros, rábanos, mostaza, sidra, caldo de pollo, soda, sangre de cobaya e incluso transfusiones con sangre de animales¹¹².

Se atribuyó a las dietas sin sal, a la carencia de oxígeno en el cuerpo, a la grasa desnatada de las cacero-las que hervían en las naves, al mal aire, al espesamiento de la sangre, al viento frío del mar, a la madera verde de las naves, al alcoholismo, a las infecciones bacterianas, etc.^{110,112}.

Gracias a James Lind (1716-1794) se introdujo el jugo de limón en la marina inglesa. En 1747, cuando se encontraba a bordo del buque de guerra *HMS Salisbury* como cirujano, trató a 12 pacientes de escorbuto, realizando así el primer ensayo controlado de la Historia de la Medicina. Los pacientes estaban alojados en el mismo recinto, tenían unas manifestaciones clínicas lo más parecidas posible y tomaban la misma dieta. Los dividió en 6 grupos recibiendo cada uno de ellos durante 6 días un complemento adicional diferente como vinagre, sidra, purgas con ajos y mostaza, elixir de vitriolo o cítricos^{83,113,114}. Observó que aquellos pacientes que tomaban naranjas y limones se recuperaban rápidamente de sus dolencias. Todo ello quedó reflejado en 1753 en su *A Treatise of the Scurvy*. Lind creía que el escorbuto era un problema de causa digestiva. El aparato digestivo, según la «teoría de la enfermedad» en el capítulo VI de su tratado, funciona de forma óptima cuando la gente se encuentra en ambientes secos y calientes y se alimenta con una dieta variada. Bajo estas condiciones el sistema digestivo fracciona los alimentos en pequeñas partículas que pueden ser aprovechadas como nutrientes¹¹³. Sin embargo, las dudas también embargaron a Lind y sus conclusiones se confundieron con otros posibles factores, como la humedad o el frío, de ahí que transcurrieran 40 años antes de generalizar el uso del zumo de limón¹¹⁵. En 1795 el almirantazgo británico ordenó proporcionar una ración de zumo de lima o de limón concentrado a todos los marineros británicos¹¹⁶. Esta medida fue motivo de burla por los marinos de otros

países que les pusieron el mote de *limeys* o bebedores de limón⁹⁷. Se consiguió así que en 1800 el escorbuto fuera un trastorno excepcional en los barcos de la *Royal Navy* británica. Sin embargo, hubo que esperar hasta mediados del siglo XIX para que estas medidas se generalizaran al resto de flotas de otros países, como sucedió con la marina francesa en 1856¹¹².

Dado que no se conocía bien el cuadro, desde el principio se pensó que existían diferentes formas de escorbuto: el de mar y el de tierra. Tal era así que se trataban de forma diferente. De esta forma, como ya hemos dicho, la variante marina se atajaba con el consumo de cítricos mientras que la forma terrestre se trataba mediante la preparación de varias plantas «antiescorbúticas»¹¹⁷. Hoy en día sabemos que muchas de esas plantas son ineficaces como fuentes de vitamina C, bien por sus escasos niveles o bien porque durante su elaboración se pierde el ácido ascórbico como principio activo, por lo que surge la duda de si muchos de los cuadros referidos en la antigüedad como formas de escorbuto eran debidos a otras patologías o trastornos carenciales¹¹⁷. Por suerte, la introducción del cultivo de la patata contribuyó a reducir su incidencia en Europa durante el siglo XVII⁶.

El diagnóstico diferencial en el pasado se establecía fundamentalmente con el raquitismo. A finales del siglo XIX ciertas medidas higiénicas como hervir la leche propiciaron una drástica disminución de la mortalidad infantil. Sin embargo, este hecho dio lugar a que aparecieran muchos casos de escorbuto infantil, dado que con el proceso de calentamiento la leche perdía la vitamina C que contenía. Hubo que esperar hasta 1914 cuando, gracias a los estudios del pediatra Alfred Hess, se demostró que el proceso de pasteurización de la leche daba lugar a la pérdida de su poder antiescorbútico^{81,83}.

Por otro lado, en el siglo XIX comenzaban a popularizarse alimentos farináceos de escaso poder nutricional que sustituían a la leche materna. De hecho, los casos de escorbuto infantil se producían en niños de los estratos socioeconómicos más altos de la población⁸³. En 1893 Thomas Barlow estableció la causa del escorbuto infantil permitiendo diferenciarlo del raquitismo, con el que compartía manifestaciones clínicas (hasta finales del siglo XIX se pensaba que eran la misma entidad)^{83,114}. Las características hemorragias subperiósticas que presentaban los niños afectados de escorbuto permitieron su diferenciación. De esta forma, en su honor, al escorbuto infantil también se le conoce como enfermedad de Barlow^{83,118}.

Por último, la vitamina C fue aislada en 1927 por el húngaro Albert von Szent-Györgyi, que en parte le sirvió para recibir el premio Nobel de Medicina y Fisiología en 1937^{116,119}.

Declaración de conflicto de intereses

Declaramos no tener ningún conflicto de intereses.

BIBLIOGRAFÍA

1. Lehninger AL. Vitaminas y coenzimas. En: Lehninger AL, editor. Bioquímica. Las bases moleculares de la estructura y función celular. 2nd ed. Barcelona: Ediciones Omega, S.A.; 1995. p. 341-70.
2. Flórez J. Vitaminas liposolubles e hidrosolubles. En: Flórez J, Armijo JA, Mediavilla A, editores. Farmacología humana. 3rd ed. Barcelona: Editorial Masson, S.A.; 1999. p. 991-1005.
3. Nelson DL, Cox MM, Cuchillo CM. Estructura tridimensional de las proteínas. En: Nelson DL, Cox MM, Cuchillo CM, editores. Lehninger. Principios de Bioquímica. 4th ed. Sabadell: Ediciones Omega S.A.; 2006. p. 116-56.
4. Naidu KA. Vitamin C in human health and disease is still a mystery? An overview. Nutr J. 2003;2:7.
5. Cohen SA, Paeglow RJ. Scurvy: an unusual cause of anemia. J Am Board Fam Pract. 2001;14:314-6.
6. Covarrubias-Espinoza R, Sotelo-Cruz N. Escorbuto en la infancia. Presentación de un caso. Bol Clin Hosp Infant Edo Son. 2003;20:114-8.
7. Rusell R. Deficiencias y excesos de vitaminas y oligoelementos. En: Kasper DL, Braunwald E, Fauci AS, et al, editores. Harrison principios de Medicina Interna. México: McGraw-Hill Interamericana; 2005. p. 452-9.
8. Agte V, Tarwadi K, Mengale S, Hinge A, Chiplonkar S. Vitamin profile of cooked foods: how healthy is the practice of ready-to-eat foods? Int J Food Sci Nutr. 2002;53:197-208.
9. Frei B, Trabe MG. The new US Dietary Reference Intakes for vitamins C and E. Redox Rep. 2001;6:5-9.
10. Padayatty SJ, Levine M. New insights into the physiology and pharmacology of vitamin C. CMAJ. 2001;164:353-5.
11. Torras H. Tratamiento médico del fotoenvejecimiento cutáneo. Piel. 2002;17:449-53.
12. Hampl JS, Taylor CA, Johnston CS. Vitamin C deficiency and depletion in the United States: the Third National Health and Nutrition Examination Survey, 1988 to 1994. Am J Public Health. 2004;94:870-5.
13. Gascón-Vila P, Ribas L, García-Closas R, Farrán A, Serra-Majem L. Fuentes alimentarias de vitaminas A, C, E y beta-caroteno en una población adulta mediterránea. Gac Sanit. 1999;13:22-9.
14. Fletcher RH, Fairfield KM. Vitamins for chronic disease prevention in adults: clinical applications. JAMA. 2002;287:3127-9.
15. Shohaimi S, Bingham S, Welch A, Luben R, Day N, Wareham N, et al. Occupational social class, educational level and area deprivation independently predict plasma ascorbic acid concentration: a cross-sectional population based study in the Norfolk cohort of the European Prospective Investigation into Cancer (EPIC-Norfolk). Eur J Clin Nutr. 2004;58:1432-5.
16. Levine M, Conry-Cantilena C, Wang Y, Welch RW, Washko PW, Dhariwal KR, et al. Vitamin C pharmacokinetics in healthy volunteers: evidence for a recommended dietary allowance. Proc Natl Acad Sci USA. 1996;93:3704-9.
17. Oeffinger KC. Scurvy: more than historical relevance. Am Fam Physician. 1993;48:609-13.
18. Lykkesfeldt J, Prieme H, Loft S, Poulsen HE. Effect of smoking cessation on plasma ascorbic acid concentration. BMJ. 1996;313:91.

19. Riviere S, Birlouez-Aragón I, Nourhashemi F, Vellas B. Low plasma vitamin C in Alzheimer patients despite an adequate diet. *Int J Geriatr Psychiatry*. 1998;13:749-54.
20. Sagin FG, Sozmen EY. Anti-inflammatory effects of dietary antioxidants. *Curr Med Chem*. 2004;3:19-30.
21. Rokhsar CK, Lee S, Fitzpatrick RE. Review of photorejuvenation: devices, cosmeceuticals, or both? *Dermatol Surg*. 2005;31:1166-78; discussion 78.
22. Podda M. The role of reactive oxygen species and antioxidants in dermatology. *Vet Dermatol*. 2004;15:11.
23. Venereo JR. Daño oxidativo, radicales libres y antioxidantes. *Rev Cubana Med Milit*. 2002;31:126-33.
24. Black HS. Mechanisms of pro- and antioxidation. *J Nutr*. 2004;134:3169S-70S.
25. Head KA. Ascorbic acid in the prevention and treatment of cancer. *Altern Med Rev*. 1998;3:174-86.
26. Ueta E, Suzuki E, Nanba E, Tadokoro Y, Otsuka Y, Kurata T. Regulation of cigarette smoke-induced cytochrome P4501A1 gene expression in osteogenic disorder Shionogi rat liver and in lung by large ascorbic acid dose. *Biosci Biotechnol Biochem*. 2001;65:2548-51.
27. George J. Ascorbic acid concentrations in dimethylnitrosamine-induced hepatic fibrosis in rats. *Clin Chim Acta*. 2003;335:39-47.
28. Catani MV, Savini I, Rossi A, Melino G, Avigliano L. Biological role of vitamin C in keratinocytes. *Nutr Rev*. 2005;63:81-90.
29. Anderson JW, Gowri MS, Turner J, Nichols L, Diwadkar VA, Chow CK, et al. Antioxidant supplementation effects on low-density lipoprotein oxidation for individuals with type 2 diabetes mellitus. *J Am Coll Nutr*. 1999;18:451-61.
30. Peake JM. Vitamin C: effects of exercise and requirements with training. *Int J Sport Nutr Exerc Metab*. 2003;13:125-51.
31. Stankova L, Gerhardt NB, Nagel L, Bigley RH. Ascorbate and phagocyte function. *Infect Immun*. 1975;12:252-6.
32. Maxwell SR. Antioxidant vitamin supplements: update of their potential benefits and possible risks. *Drug Saf*. 1999;21:253-66.
33. Khaw KT, Bingham S, Welch A, Luben R, Wareham N, Oakes S, et al. Relation between plasma ascorbic acid and mortality in men and women in EPIC-Norfolk prospective study: a prospective population study. *European Prospective Investigation into Cancer and Nutrition*. *Lancet*. 2001;357:657-63.
34. Mendivil CO, Sierra ID, Pérez CE, Hernández B. Antioxidantes y enfermedad vascular. *Clin Invest Arterioscl*. 2002;14:26-40.
35. Carr AC, Frei B. Toward a new recommended dietary allowance for vitamin C based on antioxidant and health effects in humans. *Am J Clin Nutr*. 1999;69:1086-107.
36. Libby P, Aikawa M. Vitamin C, collagen, and cracks in the plaque. *Circulation*. 2002;105:1396-8.
37. Salonen JT. Clinical trials testing cardiovascular benefits of antioxidant supplementation. *Free Radic Res*. 2002;36:1299-306.
38. Shekelle P, Morton S, Hardy ML. Effect of supplemental antioxidants vitamin C, vitamin E, and coenzyme Q10 for the prevention and treatment of cardiovascular disease. *Evid Rep Technol Assess (Summ)*. 2003;1-3.
39. Asplund K. Antioxidant vitamins in the prevention of cardiovascular disease: a systematic review. *J Intern Med*. 2002;251:372-92.
40. Greenberg ER, Sporn MB. Antioxidant vitamins, cancer, and cardiovascular disease. *N Engl J Med*. 1996;334:1189-90.
41. North G, Booth A. Why appraise the evidence? A case study of vitamin C and the healing of pressure sores. *J Hum Nutr*. 1999;12:237-44.
42. Shekelle P, Hardy ML, Coulter I, Udani J, Spar M, Oda K, et al. Effect of the supplemental use of antioxidants vitamin C, vitamin E, and coenzyme Q10 for the prevention and treatment of cancer. *Evid Rep Technol Assess (Summ)*. 2003;1-3.
43. Hunter DJ, Manson JE, Colditz GA, Stampfer MJ, Rosner B, Hennekens CH, et al. A prospective study of the intake of vitamins C, E, and A and the risk of breast cancer. *N Engl J Med*. 1993;329:234-40.
44. Meyer CH, Sekundo W. Nutritional supplementation to prevent cataract formation. *Dev Ophthalmol*. 2005;38:103-19.
45. Heckelen A, Hermel M, Kondring B, Schrage NF. Ascorbic acid reversibly inhibits proliferation of retinal pigment epithelial cells. *Acta Ophthalmol Scand*. 2004;82:564-8.
46. Rodríguez-Porcel M, Herrman J, Chade AR, Krier JD, Breten JF, Lerman A, et al. Long-term antioxidant intervention improves myocardial microvascular function in experimental hypertension. *Hypertension*. 2004;43:493-8.
47. Duffy SJ, Gokce N, Holbrook M, Huang A, Frei B, Keaney JF Jr, et al. Treatment of hypertension with ascorbic acid. *Lancet*. 1999;354:2048-9.
48. Rodríguez-Iturbe B, Zhan CD, Quiroz Y, Sindhu RK, Vaziri ND. Antioxidant-rich diet relieves hypertension and reduces renal immune infiltration in spontaneously hypertensive rats. *Hypertension*. 2003;41:341-6.
49. Virlos IT, Mason J, Schofield D, McCloy RF, Eddleston JM, Siriwardena AK. Intravenous n-acetylcysteine, ascorbic acid and selenium-based anti-oxidant therapy in severe acute pancreatitis. *Scand J Gastroenterol*. 2003;38:1262-7.
50. Turow V. Alternative therapy for colds. *Pediatrics*. 1997;100:274-5.
51. Editorial. Vitamin C and the common cold. *Br Med J*. 1976;1:606-7.
52. Farris PK. Topical vitamin C: a useful agent for treating photoaging and other dermatologic conditions. *Dermatol Surg*. 2005;31:814-7; discussion 18.
53. Pinnell SR, Yang H, Omar M, Monteiro-Riviere N, DeBuys HV, Walker LC, et al. Topical L-ascorbic acid: percutaneous absorption studies. *Dermatol Surg*. 2001;27:137-42.
54. Fisher GJ, Wang ZQ, Datta SC, Varani J, Kang S, Voorhees JJ. Pathophysiology of premature skin aging induced by ultraviolet light. *N Engl J Med*. 1997;337:1419-28.
55. Nusgens BV, Humbert P, Rougier A, Colige AC, Haftek M, Lambert CA, et al. Topically applied vitamin C enhances the mRNA level of collagens I and III, their processing enzymes and tissue inhibitor of matrix metalloproteinase 1 in the human dermis. *J Invest Dermatol*. 2001;116:853-9.
56. Leveque N, Robin S, Makki S, Muret P, Rougier A, Humbert P. Iron and ascorbic acid concentrations in human dermis with regard to age and body sites. *Gerontology*. 2003;49:117-22.
57. Humbert PG, Haftek M, Creidi P, Lapiere C, Nusgens B, Richard A, et al. Topical ascorbic acid on photoaged skin. Clinical, topographical and ultrastructural evaluation: double-blind study vs. placebo. *Exp Dermatol*. 2003;12:237-44.
58. Fitzpatrick RE, Rostan EF. Double-blind, half-face study comparing topical vitamin C and vehicle for rejuvenation of photodamage. *Dermatol Surg*. 2002;28:231-6.

59. Dreher F, Gabard B, Schwindt DA, Maibach HI. Topical melatonin in combination with vitamins E and C protects skin from ultraviolet-induced erythema: a human study in vivo. *Br J Dermatol.* 1998;139:332-9.
60. Lin JY, Selim MA, Shea CR, Grichnik JM, Omar MM, Monteiro-Riviere NA, et al. UV photoprotection by combination topical antioxidants vitamin C and vitamin E. *J Am Acad Dermatol.* 2003;48:866-74.
61. Darr D, Combs S, Dunston S, Manning T, Pinnell S. Topical vitamin C protects porcine skin from ultraviolet radiation-induced damage. *Br J Dermatol.* 1992;127:247-53.
62. Moison RM, Beijersbergen van Henegouwen GM. Topical antioxidant vitamins C and E prevent UVB-radiation-induced peroxidation of eicosapentaenoic acid in pig skin. *Radiat Res.* 2002;157:402-9.
63. Bradberry SM, Vale JA. Therapeutic review: is ascorbic acid of value in chromium poisoning and chromium dermatitis? *J Toxicol Clin Toxicol.* 1999;37:195-200.
64. Gafvert E, Nilsson JL, Hagelthorn G, Karlberg AT. Free radicals in antigen formation: reduction of contact allergic response to hydroperoxides by epidermal treatment with antioxidants. *Br J Dermatol.* 2002;146:649-56.
65. Van Den Broeke LT, Graslund A, Larsson PH, Nilsson JL, Wahlberg JE, Scheynius A, et al. Free radicals as potential mediators of metal allergy: effect of ascorbic acid on lymphocyte proliferation and IFN-gamma production in contact allergy to Ni²⁺ and Co²⁺. *Acta Derm Venereol.* 1998;78:95-8.
66. Boyce ST, Supp AP, Swope VB, Warden GD. Vitamin C regulates keratinocyte viability, epidermal barrier, and basement membrane in vitro, and reduces wound contraction after grafting of cultured skin substitutes. *J Invest Dermatol.* 2002;118:565-72.
67. Fujiwara Y, Sahashi Y, Arito M, Hasegawa S, Akimoto K, Ninomiya S, et al. Effect of simultaneous administration of vitamin C, L-cysteine and vitamin E on the melanogenesis. *Biofactors.* 2004;21:415-8.
68. Espinal-Pérez LE, Moncada B, Castaneda-Cazares JP. A double-blind randomized trial of 5 % ascorbic acid vs. 4 % hydroquinone in melasma. *Int J Dermatol.* 2004;43:604-7.
69. Matsuda T, Tanaka H, Shimazaki S, Matsuda H, Abcarian H, Reyes H, et al. High-dose vitamin C therapy for extensive deep dermal burns. *Burns.* 1992;18:127-31.
70. Yoshida WB, Campos EB. Ischemia and reperfusion in skin flaps: effects of mannitol and vitamin C in reducing necrosis area in a rat experimental model. *Acta Cir Bras.* 2005;20:358-63.
71. Arslan E, Basterzi Y, Aksoy A, Majka C, Unal S, Sari A, et al. The additive effects of carnitine and ascorbic acid on distally burned dorsal skin flap in rats. *Med Sci Monit.* 2005;11:BR176-80.
72. Leveque N, Robin S, Muret P, Mac-Mary S, Makki S, Berthelot A, et al. In vivo assessment of iron and ascorbic acid in psoriatic dermis. *Acta Derm Venereol.* 2004;84:2-5.
73. Tsujikawa T, Kanauchi O, Andoh A, Saotome T, Sasaki M, Fujiyama Y, et al. Supplement of a chitosan and ascorbic acid mixture for Crohn's disease: a pilot study. *Nutrition.* 2003;19:137-9.
74. Castello T, Girona L, Gómez MR, Mena Mur A, García L. The possible value of ascorbic acid as a prophylactic agent for urinary tract infection. *Spinal Cord.* 1996;34:592-3.
75. Zhang SM, Hernan MA, Olek MJ, Spiegelman D, Willett WC, Ascherio A. Intakes of carotenoids, vitamin C, and vitamin E and MS risk among two large cohorts of women. *Neurology.* 2001;57:75-80.
76. Etminan M, Gill SS, Samii A. Intake of vitamin E, vitamin C, and carotenoids and the risk of Parkinson's disease: a meta-analysis. *Lancet Neurol.* 2005;4:362-5.
77. Kamiji MM, Oliveira RB. Efeito da administracao de vitamina C sobre a colonizacao do estomago por *Helicobacter pylori*. *Arq Gastroenterol.* 2005;42:167-72.
78. Bramwell B, Ferguson S, Scarlett N, Macintosh A. The use of ascorbigen in the treatment of fibromyalgia patients: a preliminary trial. *Altern Med Rev.* 2000;5:455-62.
79. Zollinger PE, Tuinebreijer WE, Kreis RW, Breederveld RS. Effect of vitamin C on frequency of reflex sympathetic dystrophy in wrist fractures: a randomised trial. *Lancet.* 1999;354:2025-8.
80. Tamura Y, Welch DC, Zic JA, Cooper WO, Stein SM, Hummell DS. Scurvy presenting as painful gait with bruising in a young boy. *Arch Pediatr Adolesc Med.* 2000;154:732-5.
81. Weinstein M, Babyn P, Zlotkin S. An orange a day keeps the doctor away: scurvy in the year 2000. *Pediatrics.* 2001;108:E55.
82. Hernández L, Flores G, Solares M, Lavalle A. Escorbuto en la infancia. Presentación de un caso. *Rev Mex Pediatr.* 2002;69:239-42.
83. Rajakumar K. Infantile scurvy: a historical perspective. *Pediatrics.* 2001;108:E76.
84. Giménez R, Cabrera C, Olalla M, Ruiz MD, López MC. Ascorbic acid in diet supplements: loss in the manufacturing process and storage. *Int J Food Sci Nutr.* 2002;53:509-18.
85. Vasseur E, Delaunay J, Meyniel D, Cocheton JJ. Scorbut compliquant un regime sans residus au cours d'une maladie de Crohn. *Presse Med.* 1997;26:214.
86. Berger ML, Siegel DM, Lee EL. Scurvy as an initial manifestation of Whipple's disease. *Ann Intern Med.* 1984;101:58-9.
87. Leggett J, Convery R. Images in clinical medicine. Scurvy. *N Engl J Med.* 2001;345:1818.
88. Fain O, Mathieu E, Thomas M. Scurvy in patients with cancer. *BMJ.* 1998;316:1661-2.
89. Echeverría L, García B, Campelo O, González A, Konning M, Bracamonte Bermejo T, et al. Escorbuto asociado a enfermedad celiaca. *An Esp Pediatr.* 2002;57:587.
90. Christopher K, Tammara D, Wing EJ. Early scurvy complicating anorexia nervosa. *South Med J.* 2002;95:1065-6.
91. Nguyen RT, Cowley DM, Muir JB. Scurvy: a cutaneous clinical diagnosis. *Australas J Dermatol.* 2003;44:48-51.
92. Hughes M, Clark N, Forbes L, Colin-Jones DG. A case of scurvy. *Br Med J (Clin Res Ed).* 1986;293:366.
93. McKenna KE, Dawson JF. Scurvy occurring in a teenager. *Clin Exp Dermatol.* 1993;18:75-7.
94. Vasudevan AR, Kumar S, Lim A, Kimani R, Brensilver JM, Tamarin FM. Purple skin and a swollen thigh in an alcoholic. *Postgrad Med J.* 2002;78:430-4.
95. Monks G, Juracek L, Weigand D, Magro C, Cornelison R, Crowson AN. A case of scurvy in an autistic boy. *J Drugs Dermatol.* 2002;1:67-9.
96. Akikusa JD, Garrick D, Nash MC. Scurvy: forgotten but not gone. *J Paediatr Child Health.* 2003;39:75-7.

97. Walter JF. Scurvy resulting from a self-imposed diet. *West J Med.* 1979;130:177-9.
98. Majewski A, Burdelski M, Hampel V. Sauglingsskorbut bei Glukose-Galaktose-Malabsorption. *Rontgenblätter.* 1982; 35:447-9.
99. Assefa F, Jabarkhil MZ, Salama P, Spiegel P. Malnutrition and mortality in Kohistan District, Afghanistan, April 2001. *JAMA.* 2001;286:2723-8.
100. Graham GG. Starvation in the modern world. *N Engl J Med.* 1993;328:1058-61.
101. Hodges RE, Baker EM, Hood J, Sauberlich HE, March SC. Experimental scurvy in man. *Am J Clin Nutr.* 1969;22:535-48.
102. Roé E, Dalmau J, Peramiqúel L, Alomar A. Escorbuto: púrpura folicular como signo guía. *Actas Dermosifiliogr.* 2005;96:400-2.
103. Ratanachu-Ek S, Sukswai P, Jeerathanyasakun Y, Wongtpradit L. Scurvy in pediatric patients: a review of 28 cases. *J Med Assoc Thai.* 2003;86 Suppl 3:S734-40.
104. Rye K, Weeke J, Moller N. Skorbug og binyrebarkinsufficiens. *Ugeskr Laeger.* 2002;164:4548-9.
105. Case records of the Massachusetts General Hospital. Weekly clinicopathological exercises. Case 39-1995. A 72-year-old man with exertional dyspnea, fatigue, and extensive ecchymoses and purpuric lesions. *N Engl J Med.* 1995;333: 1695-702.
106. Francescone MA, Levitt J. Scurvy masquerading as leukocytoclastic vasculitis: a case report and review of the literature. *Cutis.* 2005;76:261-6.
107. Helms AE, Brodell RT. Scurvy in a patient with presumptive oral lichen planus. *Nutr Clin Pract.* 2002;17:237-9.
108. Clemetson CA. Child abuse or Barlow's disease? *Pediatr Int.* 2003;45:758.
109. Jaffe RM, Kasten B, Young DS, MacLowry JD. False-negative stool occult blood tests caused by ingestion of ascorbic acid (vitamin C). *Ann Intern Med.* 1975;83:824-6.
110. Cook GC. Scurvy in the British Mercantile Marine in the 19th century, and the contribution of the Seamen's Hospital Society. *Postgrad Med J.* 2004;80:224-9.
111. Barker JA. Lind and Limeys, part 1: a brief early history of scurvy and the search for its cure in the 18th century. *J Biol Educ.* 1992;26:576-662.
112. Boschung U. Principios físicos y morales de la medicina 1700-1800. En: Vilella A, Borra V, editores. *Crónica de la medicina.* 1st ed. Barcelona: Plaza & Janés Editores, S.A.; 1995. p. 201-49.
113. Bartholomew M. James Lind's Treatise of the Scurvy (1753). *Postgrad Med J.* 2002;78:695-6.
114. Dunn PM. James Lind (1716-94) of Edinburgh and the treatment of scurvy. *Arch Dis Child Fetal Neonatal Ed.* 1997;76:F64-5.
115. Raizman N. Scurvy. *J Clin Invest.* 2004;114:1690.
116. Rosenfeld L. Vitamine-vitamin. The early years of discovery. *Clin Chem.* 1997;43:680-5.
117. Hughes RE. The rise and fall of the «antiscorbutics»: some notes on the traditional cures for «land scurvy». *Med Hist.* 1990;34:52-64.
118. Lomax E. Difficulties in diagnosing infantile scurvy before 1878. *Med Hist.* 1986;30:70-80.
119. Raju TN. The Nobel chronicles. 1937: Albert von Szent-Gyorgyi (1893-1986). *Lancet.* 1999;353-8.